

がんになっても安心して暮らせるためのなかまづくり

症例提示

—骨転移の痛みがある患者—
退院前カンファレンスを想定したがん症例

平成24年2月4日(土)

聖隷浜松病院 乳腺科

吉田 雅行

—骨転移の痛みがある患者—
退院前カンファレンスを想定したがん症例

乳がん手術後12年目の再発症例

聡子さん: 58歳 女性 高等学校教員
身長157cm、体重42kg、BMI=17.0

家族: 夫(59歳) 会社員、長女(30歳独身) 公務員、
次女(26歳) 大学院生

夫は仕事が忙しく帰宅が遅く本人の介護は娘にまかせている。

聡子さんの両親は健在だが、東北にて長男の家族と同居

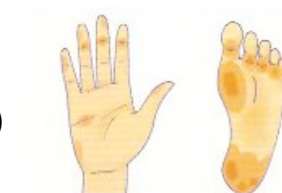
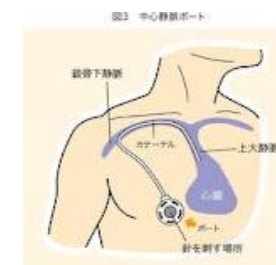
生活環境: マンション、エレベーターなし

・12年前(46歳)に左乳房にステージIIBのがんを発症し、左乳房の全摘出とリンパ節郭清術を受け、その後5年間、術後療法としてホルモン剤「**タモキシフェン:ノルバデックス(あ~わ)**」の内服を行った。(最後の抗がん剤一覧表)

・聡子さんの母親(80歳前後?)も35年前に乳がんを発症して全摘出を行い、現在も元気に生活しているため、術後療法が終了してからは、乳がんは完治したと思って生活していた。

・大学受験、就職など青年期を迎えた子どもたちの生活の変化を見守り、教員としての生活もやりがいがあり、充実した生活を送っていた。

た	タイケルブ	抗がん剤
	タケプロンOD錠	胃潰瘍治療剤
	タモキシフェン	抗がん剤(ホルモン療法)
	中心静脈ポート	鎖骨近くの太い血管にチューブを埋め込み、皮膚近くの入り口から抗がん剤を投与する。
	手足症候群 (てあししょうこうぐん)	抗がん剤による副作用の1つ (手足の皮膚のかさつき、ひび割れ、痺れや痛みを生じる)
	デカドロン	抗がん剤(副腎皮質ホルモン製剤)
	デキサート	抗がん剤(副腎皮質ホルモン製剤)
	デュロテップ	経皮吸収型 疼痛治療剤
	ドセタキセル	抗がん剤(商品名:タキソテール)
	ドレナージ	体内に溜まった余分な水分や血液を抜くこと。 リンパドレナージ、腹水ドレナージなど



・12年前(46歳)に左乳房にステージIIBのがんを発症し、左乳房の全摘出とリンパ節郭清術を受け、その後5年間、術後療法としてホルモン剤「タモキシフェン」の内服を行った。

・聡子さんの母親(80歳前後?)も35年前に乳がんを発症して全摘出を行い、現在も元気に生活しているため、術後療法が終了してからは、乳がんは完治したと思って生活していた。

・大学受験、就職など青年期を迎えた子どもたちの生活の変化を見守り、教員としての生活もやりがいがあり、充実した生活を送っていた。

【再発】

1年目 暮れ

何となく腰の重い状況が続き、整体に行っていたが回復しなかった。仕事が忙しく、そのためだと思いあまり気にも留めずにいた。

2年目2月初旬

1月中旬からは痛みとして感じるようになり、2月に入ると歩くこともできないほどの強い痛みとなったため、仕事を休職することにした。

2年目2月

娘にともなわれて近くの整形外科に行ったところ、骨レントゲン写真を撮影した。骨が弱くなっている所があると言われて、痛み止めを処方され、大学病院に行くよう紹介状を渡された。

痛み止め **ロキソニン** 3錠 分3 毎食後

大学病院整形外科で**骨シンチグラフィ**、骨**MRI (A～Z)**検査を実施し、乳がんの骨転移と診断され、腫瘍内科への受診を勧められる。

- ら **ラキソベロン** 緩下剤
- ラシックス** 利尿剤
(おしっこを出し、血圧を下げたり、心臓への負担を軽減する)
- リリカ** 疼痛治療剤
- リュープリン** 抗がん剤(ホルモン療法)
- レスキュー** 救急対応。がんの痛みに対して基本となるオピオイドが定期投与される状態。痛みが残っていたり出現下しに即効性のオピオイドを追加投与すること
- レボフロキサシン** 抗生剤(商品名:クラビット)
- ロキソニン** 鎮痛抗炎症剤

わ



【再発】

1年目 暮れ

何となく腰の重い状況が続き、整体に行っていたが回復しなかった。仕事が忙しく、そのためだと思いあまり気にも留めずにいた。

2年目2月初旬

1月中旬からは痛みとして感じるようになり、2月に入ると歩くこともできないほどの強い痛みとなったため、仕事を休職することにした。

2年目2月

娘にともなわれて近くの整形外科に行ったところ、骨レントゲン写真を撮影した。骨が弱くなっている所があると言われて、痛み止めを処方され、大学病院に行くよう紹介状を渡された。

痛み止め ロキソニン(あ～わ) 3錠 分3 毎食後

大学病院整形外科で**骨シンチグラフィ**、**骨MRI(A～Z)**検査を実施し、**乳がんの骨転移と診断され、腫瘍内科への受診を勧められる。**

か **化学療法**
(かがくりょうほう)

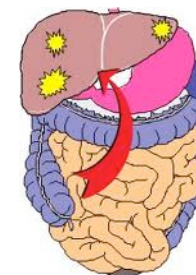抗がん剤による治療

カソデックス

抗がん剤

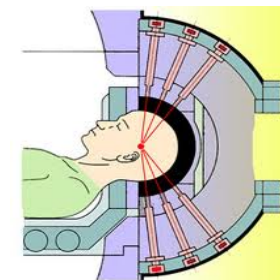
肝転移
(かんでんい)

最初にかんができた場所から、がん細胞が血流に乗って、肝臓に移動し、大きくなること



ガンマナイフ

ガンマ線(放射線の一種)を用いて、脳にできた腫瘍を治療するための機器。開頭手術がいない。



肝不全
(かんふぜん)

肝臓の機能が著しく低下した状態

クラビット

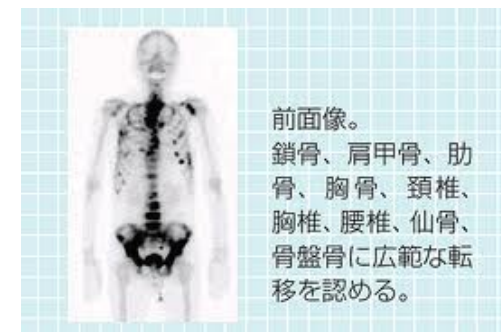
抗生物質

ケモ

=化学療法。ケモセラピーの略

骨シンチグラム

骨にかんが転移していないかを調べる検査



前面像。
鎖骨、肩甲骨、肋骨、胸骨、頸椎、胸椎、腰椎、仙骨、骨盤骨に広範な転移を認める。

好中球減少

白血球の成分の一つが好中球。これが減少すること。好中球は感染を防ぐ働きをする。化学療法を行うと減少する。

【再発】 58歳

1年目 暮れ

何となく腰の重い状況が続き、整体に行っていたが回復しなかった。仕事が忙しく、そのためだと思いあまり気にも留めずにいた。

2年目2月初旬

1月中旬からは痛みとして感じるようになり、2月に入ると歩くこともできないほどの強い痛みとなったため、仕事を休職することにした。

2年目2月（59歳）

娘にともなわれて近くの整形外科に行ったところ、骨レントゲン写真を撮影した。骨が弱くなっている所があると言われて、痛み止めを処方され、大学病院に行くよう紹介状を渡された。

痛み止め ロキソニン(あ～わ) 3錠 分3 毎食後

大学病院整形外科で**骨シンチグラフィ**、**骨MRI(A～Z)**検査を実施し、**乳がんの骨転移と診断され、腫瘍内科への受診を勧められる。**

L LVFX

抗生剤(一般名:レボフロキサシン)

M MRI

磁気や電磁波、水素原子の動きを利用して
体の断面を撮影する検査

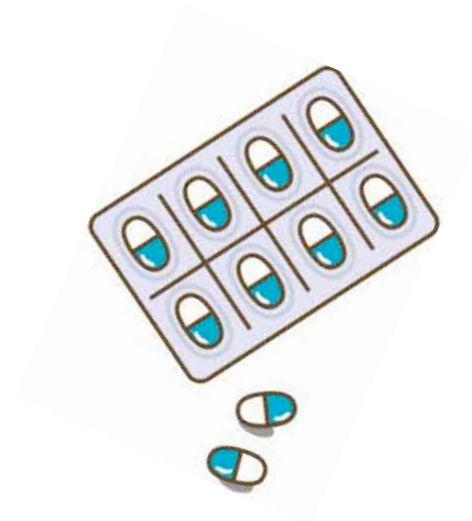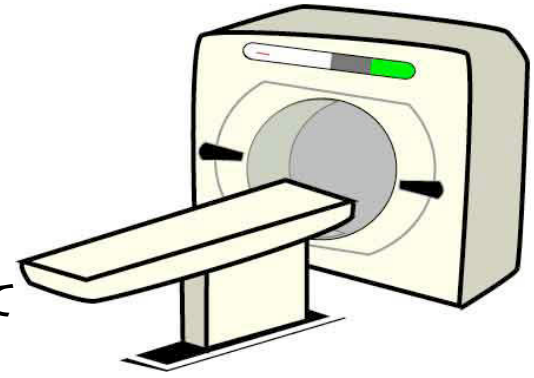MPA

抗がん剤(一般名:メドロキシプロゲステロン)

N NC

No Change
腫瘍の大きさが、変わっていない状態

O



2年目3月初旬

腫瘍内科で**第4,5腰椎**への**骨転移**との診断を受ける。他にも**胸椎**への転移と診断され、**放射線治療**と、**骨代謝の改善と痛み緩和**のための治療、**ホルモン療法**が行われた。通院は**1回/1週**であったため、**2人の娘**が交代で通院に付き添っていた。

ビスホスホネート製剤：**ゾメタ**

ホルモン製剤：**アロマシン**

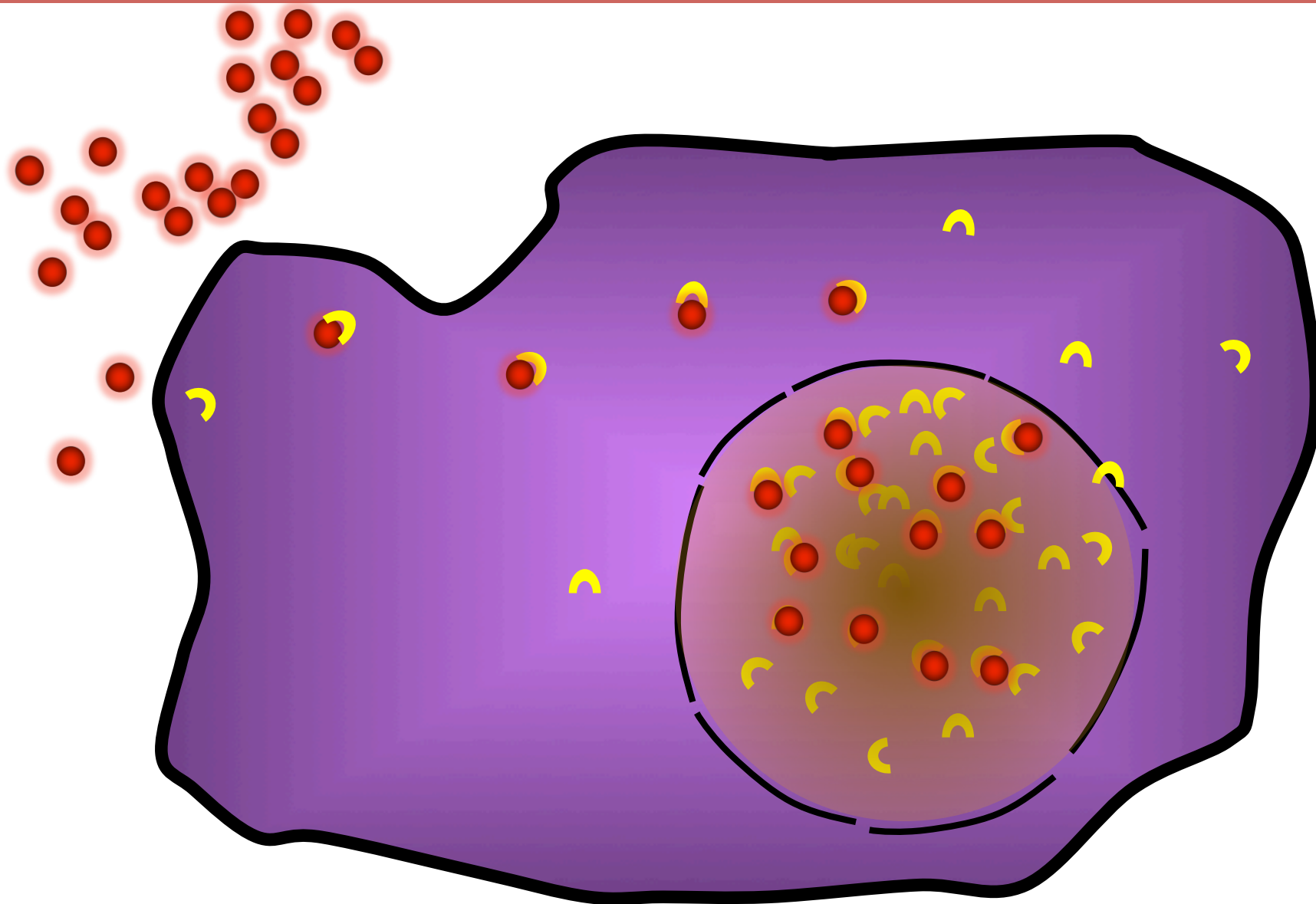
痛みの強い時期は、日中もベッドから出られず、トイレに行くときは、伝い歩きでどうにか歩いていた。便座への着座や立ち上がり、下着の上げ下げは辛かったがどうにか自分で行っていた。またベッド上の端坐位は痛みが強くなるため、ダイニングまでどうにか歩いて短時間で食事を済ませるか、寝室まで娘に食事を持ってきてもらい、ベッド上で側臥位で食事を摂るような状況だった。入浴は湯船には入っていたが娘2人がかりで介助している状況で、痛みも強くなるため、1回/1週ほどしかできなかった。

・12年前(46歳)に左乳房にステージIIBのがんを発症し、左乳房の全摘出とリンパ節郭清術を受け、その後5年間、術後療法としてホルモン剤「**タモキシフェン**」の内服を行った。

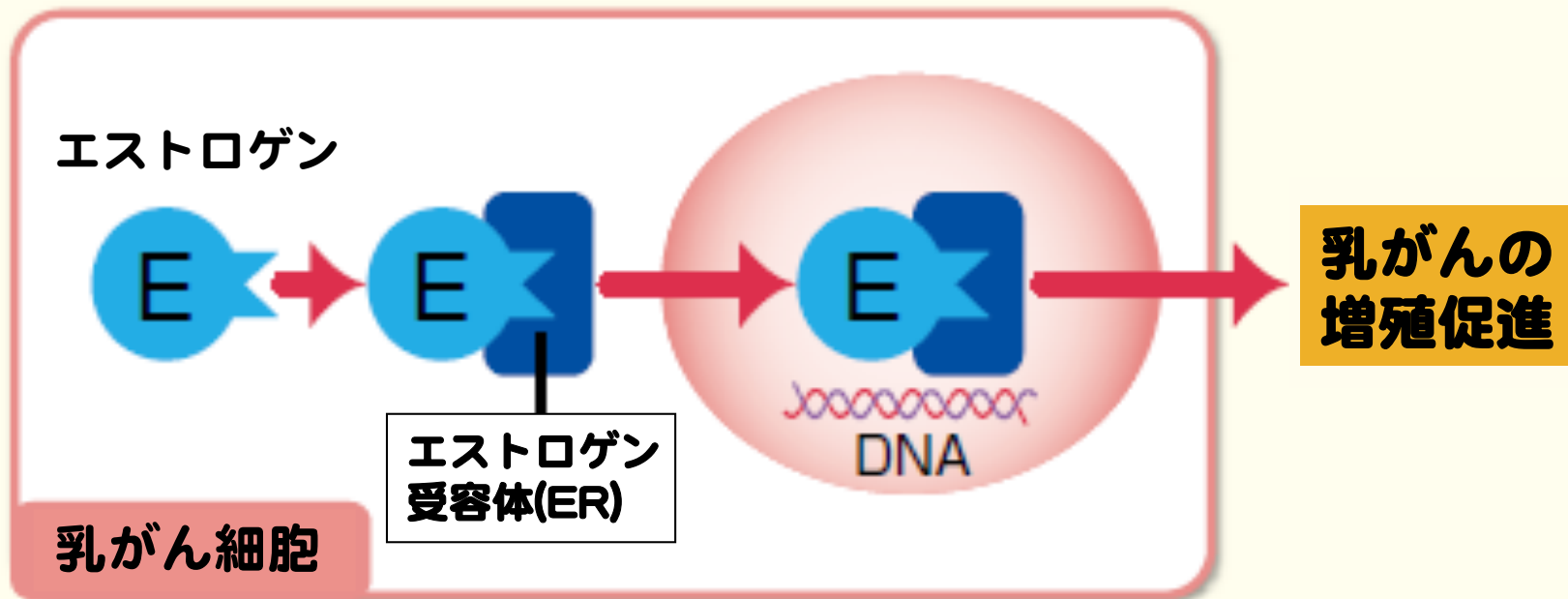
・聡子さんの母親(80歳前後?)も35年前に乳がんを発症して全摘出を行い、現在も元気に生活しているため、術後療法が終了してからは、乳がんは完治したと思って生活していた。

・大学受験、就職など青年期を迎えた子どもたちの生活の変化を見守り、教員としての生活もやりがいがあり、充実した生活を送っていた。

乳癌細胞中の女性ホルモン受容体



エストロゲンの作用



エストロゲンは、乳がん細胞に存在するエストロゲン受容体と結合して、乳がんの増殖を促進させます。

乳癌と女性ホルモン

閉経前

性周期に伴い卵巣から女性ホルモンが分泌される。

閉経後

副腎皮質から分泌される男性ホルモンが皮下脂肪などに存在する酵素「アロマターゼ」により女性ホルモンに変換される。



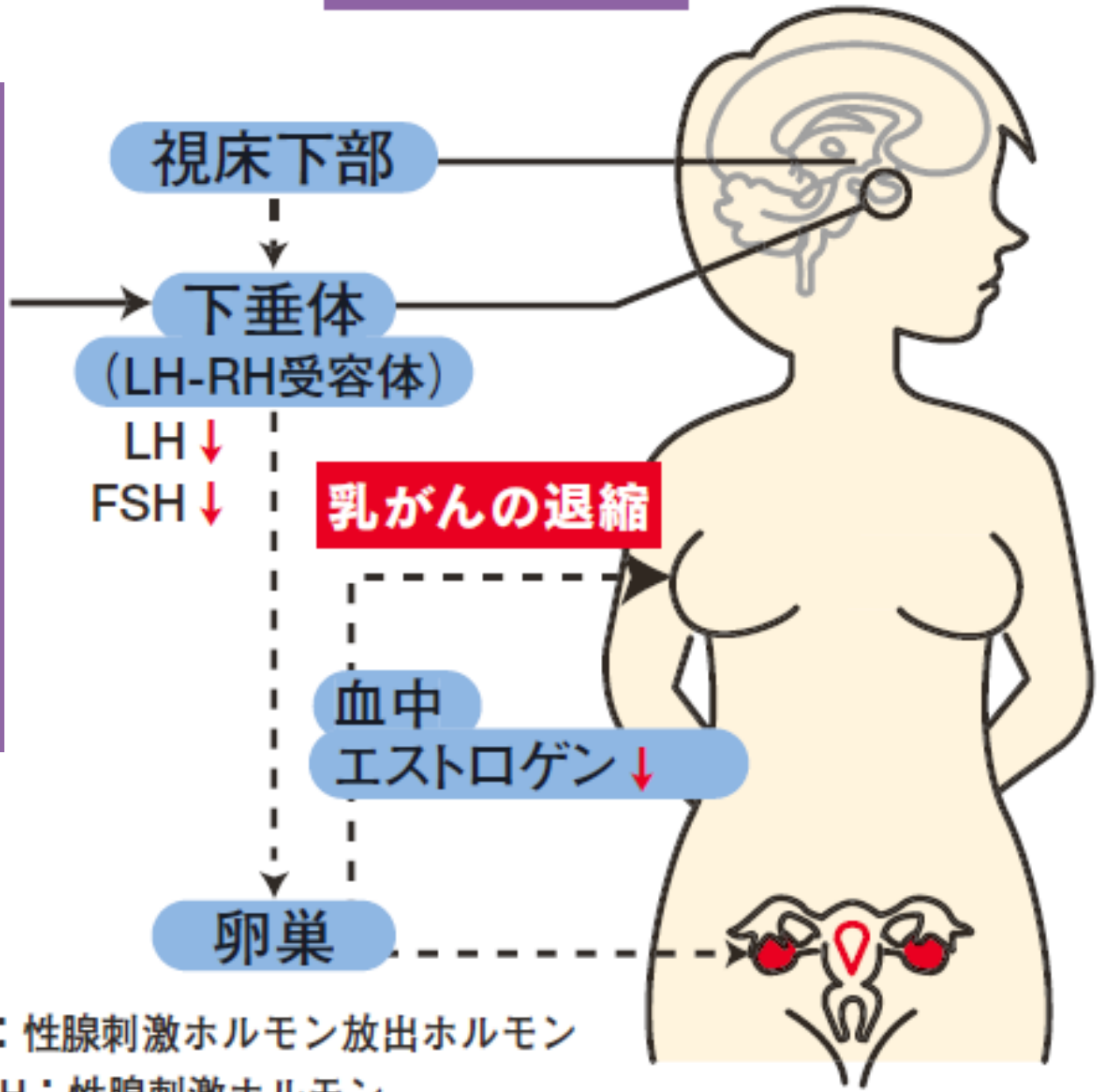
女性ホルモン受容体陽性の乳癌にとっては餌となる。

ホルモン療法の方針は

- ①エストロゲンの量を減らす、
- ②エストロゲンががん細胞に取り込まれるのを邪魔する

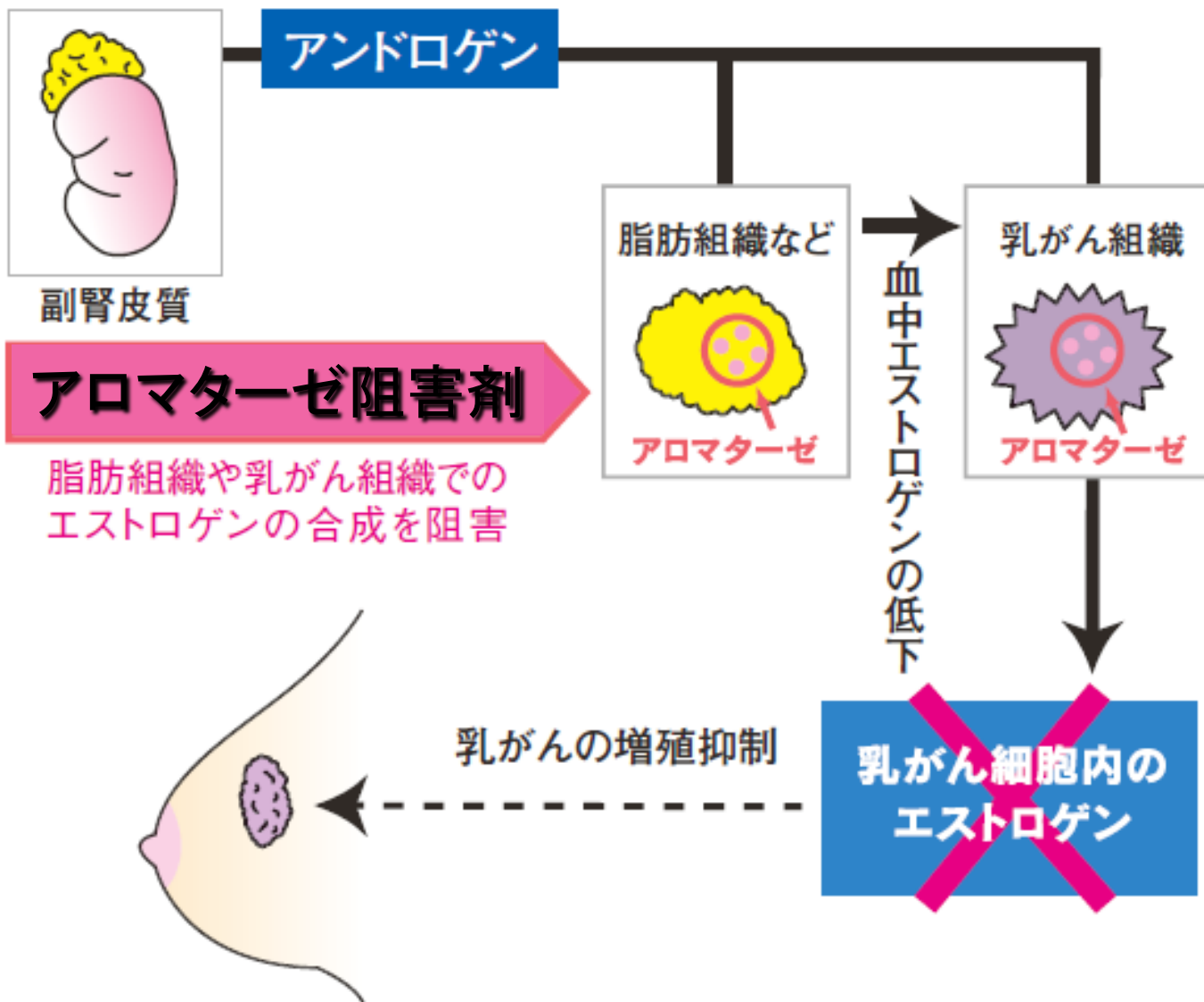
閉経前の人

ゾラデックス・リニユープリン



LH-RH：性腺刺激ホルモン放出ホルモン
LH、FSH：性腺刺激ホルモン

閉経後の人



2年目3月初旬

腫瘍内科で**第4,5腰椎**への**骨転移**との診断を受ける。他にも**胸椎**への転移と診断され、**放射線治療**と、**骨代謝の改善と痛み緩和**のための治療、**ホルモン療法**が行われた。通院は**1回/1週**であったため、**2人の娘**が交代で通院に付き添っていた。

ビスホスホネート製剤：**ゾメタ**

ホルモン製剤：**アロマシン**

痛みの強い時期は、日中もベッドから出られず、トイレに行くときは、伝い歩きでどうにか歩いていた。便座への着座や立ち上がり、下着の上げ下げは辛かったがどうにか自分で行っていた。またベッド上の端坐位は痛みが強くなるため、ダイニングまでどうにか歩いて短時間で食事を済ませるか、寝室まで娘に食事を持ってきてもらい、ベッド上で側臥位で食事を摂るような状況だった。入浴は湯船には入っていたが娘2人がかりで介助している状況で、痛みも強くなるため、1回/1週ほどしかできなかった。

2年目3月初旬

腫瘍内科で第4,5腰椎への骨転移との診断を受ける。他にも胸椎への転移と診断され、放射線治療と、骨代謝の改善と痛み緩和のための治療、ホルモン療法が行われた。通院は1回/1週であったため、2人の娘が交代で通院に付き添っていた。

ビスホスホネート製剤：ゾメタ

ホルモン製剤：アロマシン

痛みの強い時期は、**日中もベッド**から出られず、**トイレ**に行くときは、**伝い歩き**でどうにか歩いていた。**便座への着座**や**立ち上がり**、**下着の上げ下げ**は辛かったがどうにか**自分**で行っていた。またベッド上の**端坐位**は**痛みが強く**出るため、**ダイニング**までどうにか歩いて**短時間**で食事を済ませるか、**寝室**まで娘に**食事**を持ってきてもらい、**ベッド**上で**側臥位**で食事を摂るような状況だった。**入浴**は**湯船**には入っていたが**娘2人**がかりで**介助**している状況で、**痛みも強く**出るため、**1回/1週**ほどしかできなかった。

2年目6月

骨転移の治療が開始され、3か月後にはどうにか痛みが和らぎ、ゆっくりとした動きではあるが日常生活に支障がない程度までに回復したため、あと1年10か月後の定年まではどうにか頑張ろうと、非常勤の仕事に復帰した。

3年目8月（定年8ヶ月前、60歳）

咳が止まらず、平地を歩行していても息苦しさをを感じるようになったので、大学病院に行ったときに医師に伝え、胸部X線撮影を行ったところ肺転移と診断された。

3年目9月

抗がん剤の治療が開始となる。この際に、ポート挿入を行っている。
抗がん剤：パクリタキセル 80mg/m² 60分点滴 毎週

3年目10月

また**転移**がみつかったことで、**仕事は退職**する。**パクリタキセル**の副作用で**脱毛**したが、**日常生活は支障なく送る**ことができ、今まで仕事一辺倒であった**夫も娘たちと一緒に家事を手伝ったり**してくれるようになった。

週1回の抗がん剤点滴のための**通院には夫、娘が交代で付き添って**くれた。点滴の合間に**2泊3日程度の家族旅行**なども楽しむ事ができた。

その後、**数種類の抗がん剤治療**を行いながら、出来る範囲で日常生活を続けていった。

5年目7月（63歳）

第10,11胸椎転移による疼痛が増強したため、放射線照射のために大学病院に入院し、30グレイの照射を行った。入院中、放射線治療と同時に疼痛治療も開始となった。

ロキソニン(60) 3錠 分3 毎食後

オキシコンチン(5) 2錠 分2 12時間毎

オキノーム(2.5) 1包 疼痛時

オキシコンチンを徐々に増量し疼痛コントロールを行い少しずつ痛みが改善してきた状況の中、本人より今後出来る限り在宅で療養したいとの希望があり、家族も本人の思いを尊重し、退院したいとの事。退院調整していく事となる。

身長:157cm 体重:36kg (58歳、再発時42Kg、6Kg減少)

- **食事はベッドギャジアップで摂取。**
- **全粥食だが食欲はなく少量のみ。**
- **家族が作るものは少しだがよろこんで食べる。**
- **食事量、水分量に応じて、ポート使用し、補液している。**

- **薬剤の服用は何とかできている。**

- **排泄は尿意あり。ベッドサイドにポータブル設置。
全介助にて移動。おむつは出来るだけ使用したくない。
トイレだけは自分の力で行きたいと言っている。**
- **排便はやや便秘ぎみ。おおよそ4日ごとに浣腸している。**

身長:157cm 体重:36kg (58歳、再発時42Kg、6Kg減少)

- ・入浴は浣腸日に合わせてストレッチャーバス1~2回/週
- ・ベッドでは寝返りは何とか自分でできるが、起き上がりには介助が必要。自力での端坐位はできない。
- ・ほぼ1日中ベッド上で生活しているが、調子のよいときにはリクライニングチェアに乗り、家族と散歩するのを楽しみにしている。
- ・家に帰ったら出来る限り家族に迷惑をかけたくない。少しでも動けるようになりたい、と思っている。

生命予後はおおよそ3か月程度。

現在の薬剤:

ロキソニン(60) 3錠 分3 毎食後

タケプロンOD(30) 1錠 分1 朝食後

オキシコンチン(40) 2錠 分2 12時間毎

ラキソベロン液 1日15~20滴

グリセリン浣腸 60mL 便秘時

オキノーム(5) 3包 疼痛時